

1

四川地震后进行康复 及作业治疗之经验交流

9月24~28日
11月4~8日

方少丽 玛嘉烈医院职务治疗师

德阳市旌阳区中医院
绵阳市中西医结合医院
绵竹市五福镇卫生院、富兴卫生院、
都江堰奎光社区卫生服务中心康复科
都江堰市骨科醫院

OT
OT

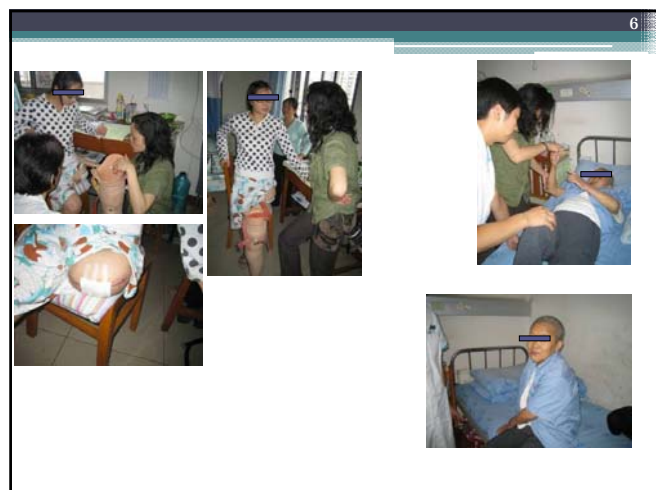
宗旨
促进中国内地作业治疗专业的孕育与发展
鼓励香港职业治疗师认识及参与推动内地作业治疗服务、科研与人员培训

- 2
- 仍留院的病人比較嚴重，殘障程度比較高
 - 多發性骨折，仍有外固定支架但缺乏康復治療，上肢、下肢都變形、踝已腫脹後跟攣縮；
 - 截癱，能回家的不懂減壓，都因為褥瘡入院；
 - 神經受損，如臂叢神經受損，仍未有長遠治療方案如手術..



4

绵阳市中西医结合医院 接收重災區傷員



7

绵竹市五福镇卫生院、
富兴卫生院

- 臨時板房做病房
- 病人從各省回鄉生活，早上到卫生院接受治療，下午回家



8

08年9月
都江堰奎光社区卫生服务中心康復科

病人已回鄉生活，極難要適當的治療。
病人都很感觸，邊感謝邊落淚

- 右上肢、左下肢受傷。入院診斷：1.右橈骨遠端粉碎骨折，尺骨莖突撕脫骨折。2.右尺神經損傷。3.右正中神經損傷。4.耻骨骨折。5.右肘前肌腱斷裂。6.右屈指、屈腕肌腱斷裂。
現查，右側腕關節掌側疤痕形成。右第2-5指呈屈指狀，伸直功能障礙。左下肢踝關節腫脹，功能受限。
- 大地震中在都江堰被埋20+小時，獲救後立即被送入省人民醫院，現查，右掌部感覺消失，腕關節垂直，遠端血供正常，右肘部活動明顯受限，不能伸直，右腕關節及指間關節活動功能喪失，掌指指間關節僵硬，右前臂肌力0級。
x-ray示：右橈骨、尺骨、第一指骨骨折後對位對線良好，右肘關節退行性關節炎待排，右第二掌骨骨髓炎待排。
方老師評估後認為患者現需：右手肘關節活動支具、右手腕固定支具，右手彈力布和右肘關節鬆解術。



9



10

都江堰市骨科醫院

- 整座倒塌，只能在江邊用臨時板房做病房
- 病人從各省回鄉養病。



11



12

27.9.2008

1. Introduction of OT
2. Creation of remedial activities
3. Role of OT in Paediatric,
4. demonstration fabrication of splintage to stabilize wrist for hand function training fabrication of AFO in adjunct with external fixators

參加學習的單位有：

德阳市第一人民醫院康復科、	遂寧市中醫院、
德阳市第二人民醫院康復科、	綿竹市五福鎮卫生院、富興卫生院、
德阳市第五人民醫院康復科、	綿竹市中西藥結合醫院、
德阳市紅十字骨科醫院、	都江堰市405醫院、
德阳市遂寧區社會福利院、	還有幾個醫院因時間倉促未能登記。

一共40余人參加學習，大家都很有感，學到很多東西，對大家都很有啟發。

13

27/9/2008

4/11/2008

雙腿骨折，一直有外固定支架。但雙腳沒有負重站立
雖然基本自理能力獨立
後跟及髌關節屈肌腱已痙縮
雙踝下垂

14

27/9/2008

多發性骨折，情緒幽鬱
缺乏教育及訓練

4/11/2008

15

08年9月

08年11月

16

結合中醫和職業治療

08年9月

08年11月

17

個人意見

現存問題	建議
<ul style="list-style-type: none"> 四川省內為數不多的大型康復科，偏重中醫的東西多一些， 治療師基本上留在大型醫院、部分到沿海發展去了，小型醫院根本吸引不到 中醫針灸推拿及簡單的理療外，基本還沒有形成康復理念，更沒有康復人才， 需要指導和設備上的支持。 	<ul style="list-style-type: none"> 醫院管理層有決心辦康復事業而且人脈網絡廣，可以協助辦班培訓當地人 社會康復必須盡快推行 工作人員的心理負擔

18

祝福您們